RadiologyInfo.org
Para pacientes

Osteonecrosis

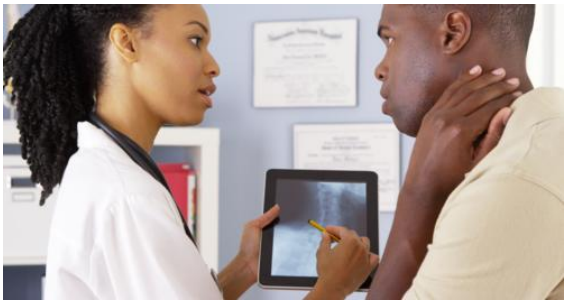

La osteonecrosis, también llamada necrosis avascular, es una condición en la que la falta de suministro de sangre le causa daño al hueso. En presencia de osteonecrosis, el hueso pierde el suministro de sangre y su capacidad para sanarse luego de un daño. Es más común en huesos que se encuentran cerca de las articulaciones tales como el tobillo, la muñeca, la cadera y el hombro. En las últimas etapas de la enfermedad, el hueso afectado se puede romper y colapsar.

Su doctor le hará un examen físico y le preguntará sobre posibles condiciones que pudieran estar afectando sus huesos y sobre las medicinas o suplementos que esté tomando. Se podrían utilizar estudios por imágenes como los rayos X y la RMN para buscar señales de la presencia de esta enfermedad. Los tratamientos no quirúrgicos como los medicamentos para el dolor y la terapia física podrían ralentizar el progreso de la enfermedad y aliviar el dolor. Sin embargo, algunos pacientes podrían necesitar cirugía.

¿Qué es la osteonecrosis?

La osteonecrosis, también llamada necrosis avascular, es una condición en la que la falta de suministro de sangre le causa daño al hueso. El hueso saludable está siendo remodelado constantemente. Las partes de los huesos que se dañan debido a nuestro ejercicio normal y actividad diaria están sanando continuamente. En presencia de osteonecrosis, el hueso pierde el suministro de sangre y su capacidad para sanar. Es más común en huesos que se encuentran cerca de las articulaciones tales como el tobillo, la muñeca, la cadera y el hombro. A medida que la enfermedad avanza, el hueso puede romperse y colapsar. Si esto le ocurre a un hueso adentro de una articulación, puede causar dolor y dificultad para mover la articulación. Esto también puede dañar los huesos cercanos y el cartílago circundante.

La osteonecrosis puede ocurrir luego de un trauma severo, como una fractura de hueso o una dislocación. En algunos casos, no hay una causa conocida para la enfermedad. En otros pacientes, una combinación de factores podría causar osteonecrosis. Otras causas y factores de riesgo para la enfermedad incluyen:

- el uso prolongado de esteroides intravenosos u orales
- el consumo excesivo de alcohol
- el fumar
- los trastornos de la coagulación de la sangre
- la infección por VIH o la ingesta de medicamentos contra el VIH
- la terapia de radiación o quimioterapia
- el síndrome de descompresión causado por el buceo de profundidad
- la anemia drepanocítica
- la enfermedad de Gaucher (una acumulación de ciertas sustancias grasas en ciertos órganos que pueden afectar su funcionamiento, particularmente en el bazo y el hígado).
- el lupus eritematoso sistémico (una enfermedad autoinmune en la cual el sistema inmunitario ataca sus propios tejidos)
- el síndrome de Legg-Calve-Perthes (un trastorno raro de la infancia que afecta la cadera)
- la diabetes

Copyright© 2026, RadiologyInfo.org

- recibir un trasplante de órgano
- la pancreatitis
- las enfermedades autoinmunes
- el cáncer

Los pacientes con osteonecrosis pueden no tener síntomas al principio. A medida que aumenta la cantidad de hueso afectado, o cuando parte del hueso se rompe, los pacientes experimentan dolor, especialmente cuando usan la articulación afectada. La articulación afectada puede desarrollar osteoartritis (http://www.radiologyinfo.org) .

Otros síntomas incluyen rigidez articular y rango limitado de movimiento. La enfermedad generalmente se manifiesta entre los 20 y 50 años de edad.

¿Cómo se diagnostica y evalúa la osteonecrosis?

El diagnóstico e intervención temprana son esenciales para evitar un mayor daño en el hueso y la articulación afectados. Su doctor le hará un examen físico y le preguntará sobre posibles condiciones que podrían estar afectando sus huesos y sobre las medicinas o suplementos que esté tomando. El doctor podría utilizar los rayos X o la RMN para confirmar el diagnóstico.

Rayos X óseos (de los huesos): este examen produce imágenes de los huesos utilizando una muy pequeña dosis de radiación. *Vea la página sobre Rayos X óseos (https://www.radiologyinfo.org/es/info/bonerad) para más información.*

RMN (Imágenes por resonancia magnética nuclear): esta prueba por imágenes utiliza un campo magnético y pulsos de radiofrecuencia para producir imágenes detalladas de los órganos internos. El ultrasonido no utiliza radiación. La RMN puede detectar la osteonecrosis en sus etapas iniciales. *Vea la página sobre RMN de cuerpo (https://www.radiologyinfo.org/es/info/bodymr) para más información.*

¿Cómo se trata la osteonecrosis?

En las etapas iniciales de la enfermedad, su tratamiento puede incluir:

- compresas frías
- tratamiento con calor
- reposo
- medicamentos antiinflamatorios no esteroideos (AINSs)
- fisioterapia para aliviar la sensibilidad en las articulaciones e incrementar el rango de movimiento.
- aparatos para ayudar a caminar tales como bastones y muletas

Estos tratamientos no quirúrgicos a menudo pueden retrasar el progreso de la enfermedad. Algunos pacientes con osteonecrosis podrían requerir tratamientos adicionales más invasivos tales como:

Descompresión ósea
En este procedimiento quirúrgico, el médico perfora un túnel en el hueso afectado. Este procedimiento funciona mejor antes de que el hueso afectado haya colapsado. Este tratamiento tiene como objetivo restaurar el flujo sanguíneo en el área, reducir el dolor, y ralentizar el progreso de la destrucción ósea.

Injerto óseo
Después de la descompresión del núcleo, el médico inserta hueso sano en los agujeros que perforó para fortalecer el área enferma. El paciente o un donante pueden donar el hueso; el tejido óseo sintético también es una opción. En algunos casos, el doctor utilizará tejido óseo con su propio suministro de sangre (vascularizado) para ayudar a fortalecer el hueso

Copyright© 2026, RadiologyInfo.org

y restaurar el flujo sanguíneo en el área.

Osteotomía
En este procedimiento quirúrgico, el médico remodela el hueso enfermo y cambia su alineación para reducir el estrés en el área.

Reemplazo completo de la articulación (artroplastia)
Este tratamiento tiene como objetivo reemplazar la articulación afectada con una articulación artificial de metal, cerámica o plástica.

Condiciones de uso:

Todas las secciones del sitio fueron creadas bajo la dirección de un médico experto en el tema. Toda la información que aparece en este sitio web fue además revisada por un comité de ACR-RSNA formado por médicos peritos en diversas áreas de la radiología.

Sin embargo, no podemos asegurar que este sitio web contenga información completa y actualizada sobre ningún tema particular. Por lo tanto ACR y RSNA no hacen declaraciones ni dan garantías acerca de la idoneidad de esta información para un propósito particular. Toda la información se suministra tal cual, sin garantías expresas o implícitas.

Visite el Web site de RadiologyInfo en http://www.radiologyinfo.org/sp para visión o para descargar la información más última.

Nota: Las imágenes se muestra para fines ilustrativos. No trate de sacar conclusiones comparando esta imagen con otras en el sitio. Solamente los radiólogos calificados deben interpretar las imágenes.

Copyright

Las versiones PDF imprimibles de las hojas de los diversos procedimientos radiológicos se suministran con el fin de facilitar su impresión. Estos materiales tienen el copyright de la Radiological Society of North America (RSNA), 820 Jorie Boulevard, Oak Brook, IL 60523-2251 o del American College of Radiology (ACR), 1891 Preston White Drive, Reston, VA 20191-4397. Se prohíbe la reproducción comercial o la distribución múltiple por cualquier método tradicional o electrónico de reproducción o publicación.

Copyright ® 2026 Radiological Society of North America (RSNA)