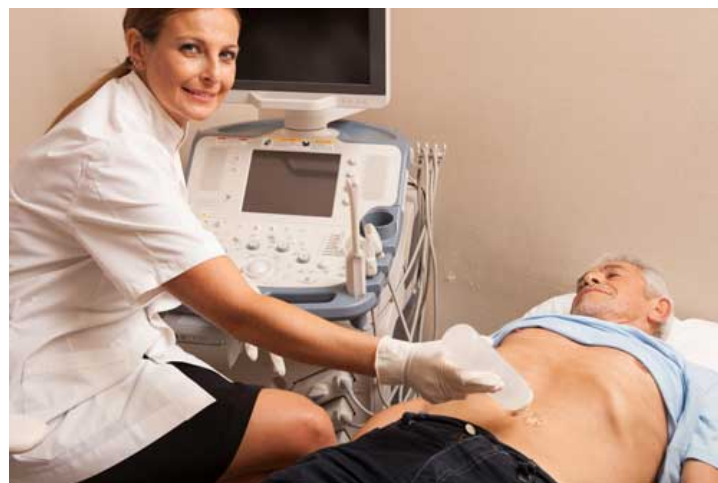




## Cálculos biliares (piedras en la vesícula)

Los cálculos biliares son acumulaciones sólidas de bilis cristalizada que es producida en el hígado, guardada en la vesícula biliar y secretada hacia el intestino a través de los ductos biliares para ayudar a digerir las grasas. Algunos cálculos biliares no producen síntomas. Sin embargo, pueden causar un bloqueo dentro del ducto biliar o la vesícula biliar que puede resultar en dolor e inflamación, una condición llamada colecistitis.



Su doctor podría utilizar una TC abdominal, una colangiopancreatografía por resonancia magnética (CPRM) o un ultrasonido abdominal para ayudar a diagnosticar su condición. El tratamiento podría no ser necesario si usted no tiene síntomas. Si, por el contrario, le diagnostican colecistitis, su doctor podría prescribir antibióticos y la extirpación quirúrgica de la vesícula biliar. Si un cálculo biliar ha bloqueado un ducto biliar, su doctor podría prescribirle intervenciones biliares tales como una colangiopancreatografía retrógrada endoscópica (CPRE) o una colangiografía transhepática percutánea (CTHP) para ubicar y/o eliminar el bloqueo.

## ¿En qué consisten los cálculos biliares (piedras en la vesícula)?

Los cálculos biliares son partículas sólidas que se desarrollan en la vesícula biliar. Se forman a partir de la cristalización de la bilis, un fluido producido por el hígado y secretado dentro del intestino a través de los ductos biliares para ayudar a digerir las grasas.

Algunos cálculos biliares no producen síntomas detectables. Sin embargo, si el cálculo biliar causa el bloqueo de la vesícula biliar o del ducto biliar, puede causar inflamación y dolor en la parte superior derecha del abdomen, el hombro derecho o entre los omóplatos, que puede durar desde unos pocos minutos hasta varias horas. Otros síntomas incluyen náusea y vómitos, fiebre y escalofríos. La inflamación de la vesícula biliar se denomina colecistitis.

## ¿Forma en que se diagnostican y evalúan los cálculos biliares?

Se utilizan exámenes por imágenes para proporcionar a su médico información muy valiosa sobre los cálculos biliares, tales como ubicación, tamaño y el efecto en la función de los órganos. Algunos tipos de exámenes por imágenes que su médico podría ordenar incluyen:

- **Ultrasonido abdominal:** el ultrasonido produce imágenes de la vesícula biliar y los ductos biliares. Identifica signos de inflamación o evidencias de que existe un bloqueo del flujo de la bilis. El ultrasonido es el examen más utilizado para evaluar anomalías en la vesícula biliar. Para más información sobre los ultrasonidos realizados en niños, visite la página de Ultrasonido abdominal pediátrico.
- **TAC abdominal:** la TAC produce rápidamente imágenes detalladas de la vesícula biliar y de los ductos biliares, para buscar señales de inflamación o evidencia de que existe un bloqueo en el flujo de la bilis. Vea la Página de seguridad del paciente para más información sobre TAC.
- **Colangiopancreatografía por resonancia magnética (CPRM):** la CPRM es un examen por RMN que produce imágenes detalladas del hígado, vesícula biliar, ductos biliares, páncreas y ductos pancreáticos. Identifica cálculos biliares y puede identificar inflamación o bloqueo de la vesícula biliar o los ductos biliares. Vea la página de Seguridad de la RM para más información.

## ¿Cómo se tratan los cálculos biliares?

El tratamiento de los cálculos biliares podría no ser necesario si usted no tiene síntomas. No obstante, si usted tiene colecistitis, o si está presentando síntomas asociados con los cálculos biliares, el tratamiento estándar consiste en antibióticos intravenosos y la extirpación quirúrgica de la vesícula biliar (colecistectomía). En la mayoría de los casos, su cirujano realizará una colecistectomía laparoscópica (con endoscopios insertados a través de pequeñas incisiones en su abdomen).

Si los cálculos biliares también han causado el bloqueo de los ductos biliares, se podrían realizar otros procedimientos que incluyen:

- **Colangiopancreatografía endoscópica retrograda (CPER) :** la CPER se usa para examinar los ductos biliares utilizando un endoscopio, un tubo flexible que se pasa por la boca a través del estómago hacia adentro del duodeno. Para localizar los cálculos biliares que podrían estar causando el bloqueo, se inyecta material de contraste con yodo dentro de los ductos biliares. Algunas piedras podrían ser removidas durante la CPER.
- **Colangiografía hepática percutánea (CTHP):** la CTHP se lleva a cabo haciendo una pequeña incisión sobre la piel, e introduciendo una aguja dentro de los conductos biliares. Para localizar los cálculos biliares que podrían estar causando el bloqueo, se inserta un material de contraste con yodo dentro de los ductos biliares. Algunas piedras podrían ser removidas durante la CTHP, y otras podrían ser desviadas dejando un catéter o tubo pequeño en el lugar.

Si su médico determina que usted está muy enfermo para ser sometido a una cirugía, existen otros procedimientos que se podrían utilizar hasta que se pueda llevar a cabo la cirugía.

- **Colocación del tubo de colecistostomía:** un tubo de colecistostomía es un tubo pequeño de plástico (catéter) colocado dentro de la vesícula biliar a través de una incisión en la piel. El objetivo de este procedimiento es descomprimir la vesícula que está distendida, bloqueada e inflamada, mediante el vaciado de la bilis acumulada bajo presión, hacia afuera del cuerpo en una bolsa que está conectada al tubo. Esto permite reducir el dolor y la inflamación en la vesícula biliar, y le da tiempo a los antibióticos para que actúen, y a la cirugía para que llegue el momento adecuado. Sin embargo, no trata la causa subyacente (las piedras).

## Condiciones de uso:

Todas las secciones del sitio fueron creadas bajo la dirección de un médico experto en el tema. Toda la información que aparece en este sitio web fue además revisada por un comité de ACR-RSNA formado por médicos peritos en diversas áreas de la radiología.

Sin embargo, no podemos asegurar que este sitio web contenga información completa y actualizada sobre ningún tema particular. Por lo tanto ACR y RSNA no hacen declaraciones ni dan garantías acerca de la idoneidad de esta información para un propósito particular. Toda la información se suministra tal cual, sin garantías expresas o implícitas.

Visite el Web site de RadiologyInfo en <http://www.radiologyinfo.org/sp> para visión o para descargar la información más última.

**Nota:** Las imágenes se muestra para fines ilustrativos. No trate de sacar conclusiones comparando esta imagen con otras en el sitio. Solamente los radiólogos calificados deben interpretar las imágenes.

## Copyright

Las versiones PDF imprimibles de las hojas de los diversos procedimientos radiológicos se suministran con el fin de facilitar su impresión. Estos materiales tienen el copyright de la Radiological Society of North America (RSNA), 820 Jorie Boulevard, Oak Brook, IL 60523-2251 o del American College of Radiology (ACR), 1891 Preston White Drive, Reston, VA 20191-4397. Se prohíbe la reproducción comercial o la distribución múltiple por cualquier método tradicional o electrónico de reproducción o publicación.

Copyright © 2019 Radiological Society of North America (RSNA)